

# Gigantisches Skrotal- und Beinlymphödem

## Eine Kasuistik

U. Herpertz

Lymphologische Abteilung (Ödemklinik) des Reha-Zentrums Bad Nauheim der Deutschen Rentenversicherung (Ärztlicher Leiter: Prof. Dr. Th. Wendt)

### Zusammenfassung

Es wird der Fall eines 21-jährigen Afrikaners aus Nigeria mit primären gigantischen Lymphödem der Beine und des Skrotums geschildert, der über das Internet weltweit eine Therapiemöglichkeit suchte und sie in Deutschland fand. Das Management der Therapie dieser riesigen Ödeme und die Möglichkeiten der anschließenden Behandlung im Heimatland werden aufgezeigt.

**Schlüsselwörter:** gigantisches primäres Lymphödem, Elephantiasis, physikalische Ödemtherapie, Ödemklinik

### Summary

The case of a 21-year-old African male from Nigeria with a gigantic primary lymphedema of both legs and the scrotum is described. The patient searched the internet worldwide for an adequate treatment and finally found a specialized clinic in Germany. The management of a gigantic edema and follow-up treatment possibilities after returning home are discussed.

**Key words:** gigantic primary lymphedema, elephantiasis, physical edema treatment, edema clinic

Ein 21-jähriger Afrikaner aus Nigeria mit primären gigantischen Lymphödem der Beine und des Skrotums hatte über das Internet weltweit eine Therapiemöglichkeit gesucht und sie in Deutschland gefunden. Sein Fall soll im Folgenden geschildert werden.

### Vorgeschichte

In der Familie des Patienten sind bisher keinerlei Lymphödeme aufgetreten. Seine Eltern, fünf Geschwister, Großeltern sowie Onkel und Tanten seien alle lymphgesund.

Die Beinlymphödeme entwickelten sich spontan mit acht Jahren und verschlechterten sich rasant seit dem 16. Lebensjahr. Die letzten Schuljahre waren für ihn schon sehr belastend, da ihm das Laufen zunehmend schwer fiel. Nach dem Abitur wollte er Jura studieren, was dann aber

nicht mehr möglich war, da er den Weg zur Universität nicht mehr schaffte. So blieb er die letzten zwei Jahre nur noch daheim bei seinen Eltern, einem Geschäftsmann und einer Lehrerin.

Die Konsultationen in den heimatlichen Kliniken hatten bereits die richtige Diagnose eines primären Lymphödems ergeben. Eine therapeutische Möglichkeit wurde nur operativ gesehen, aber wegen der extremen Ausdehnung der Ödeme nicht durchgeführt. Eine physikalische Behandlung von Lymphödem ist dort nicht bekannt.

### Der Weg in die deutsche Klinik

Zu Hause zur Untätigkeit verurteilt, suchte der Patient im Internet nach Therapiemöglichkeiten und fand nach monatelan-

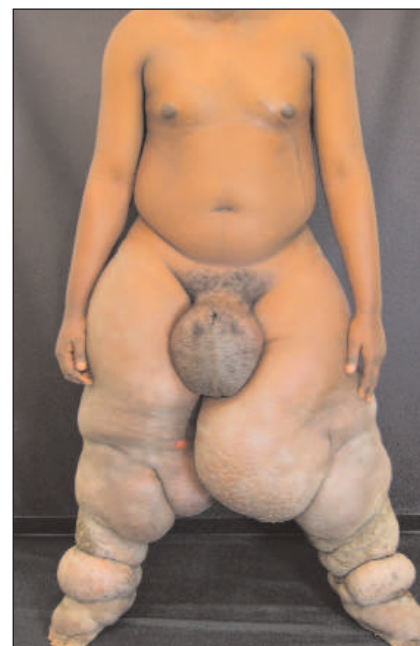

Abb. 1

gem Suchen heraus, dass es in Deutschland weltweit die einzigen Ödemkliniken gibt. So erhielten wir im Februar 2006 eine E-Mail-Anfrage mit angehängten Fotos, ob wir eine »Elephantiasis« behandeln könnten. Da wir dies bejahten, beantragte der Patient ein Visum für eine Behandlung in Deutschland. Die deutsche Botschaft verlangte eine Bestätigung der Behandlungsfähigkeit dieses Krankheitsbildes in unserer Klinik und fragte nach der voraussichtlichen Behandlungsdauer. Die voraussichtlichen Behandlungskosten mussten vor Ausstellung des Visums per Überweisung bezahlt werden. Angesichts der zahlreichen Formalitäten ist es nicht verwunderlich, dass der Patient erst im August 2006 in Deutschland eintraf. Für den jungen Mann aus Nigeria, der noch nie im Ausland gewesen war und auch nicht wusste, was ihn hier erwartete, sicher eine Reise mit sehr gemischten Gefühlen.

### Beschwerden bei Ankunft und Untersuchungsbefund

Es fiel als erstes auf, dass der Patient kaum gehen und nicht treppensteigen konnte. Ursache waren riesige Lymphsacke an den Oberschenkeln, die beim Gehen reibend aneinander vorbei bewegt werden muss-

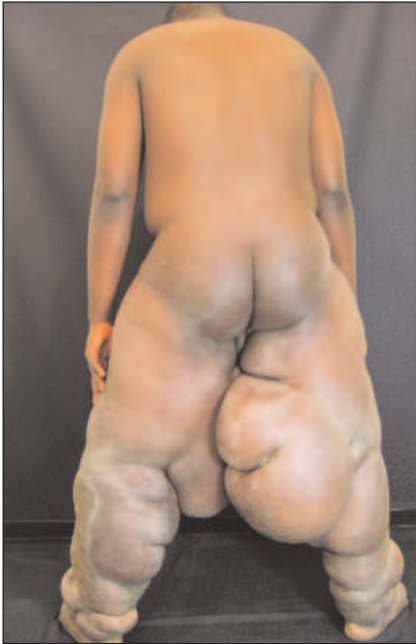

Abb. 2

ten. Jeder Lymphsack enthielt etwa 15 Liter Flüssigkeit. Der Patient konnte die Ödeme gut unter seiner landestypischen Kleidung verbergen, die aus einem weiten, bodenlangen Gewand besteht. Hosen oder Unterhosen zu tragen, war ihm nicht möglich. Wegen der gewaltigen Fußschwellungen konnte er nur offene Sandalen tragen. Die maximale Gehstrecke betrug circa 100 Meter, die er nur ganz langsam und breitbeinig zurücklegen konnte.

An Beschwerden klagte er nur über die Gehbehinderung und über zeitweilige Unterbauchschmerzen seit einem Jahr. Spannungsschmerzen in den Beinen wurden verneint.

Die Untersuchung ergab bei dem gering adipösen jungen Mann (178 cm, 179 kg) gigantische Beinlymphödeme. Der Oberschenkelumfang war rechts 126 cm, links 117 cm. Die Wadenumfänge betrugen beidseits je 79 cm, der Fesselumfang rechts 64 und links 62 cm, der Fußumfang rechts 46 und links 42 cm (Abb. 1, 2). An den kaudalen Polen der Lymphsäcke (Abb. 3) sowie am rechten Unterschenkel vorne (Abb. 4) und im Sprunggelenksbereich links vorne fanden sich superinfizierte Ulzerationen. Am linken Unterschenkel fand sich ventral eine ausgeprägte Papillomatosis lymphostatica und lateral eine ausgedehnte

superinfizierte Mykose von 35 x 15 cm (Abb. 5). Die Haut der Unterschenkel war stark verdickt (Pachydermie) und völlig ausgetrocknet. An den Zehen fand sich eine diffuse Papillomatosis und eine Interdigitalmykose.

Das Skrotum war mit einer Höhe von 23 cm, einer Breite von 16 cm und einem Umfang von 53 cm ebenfalls gigantisch verdickt. Dadurch war der Penis nicht sichtbar (Abb. 1). Rumpf, Kopf und Arme waren ödemfrei. Das Ödemvolumen der Beine wurde auf 70 bis 80 Liter geschätzt.

### Diagnostik

Eine sekundäre Ursache für die Lymphödeme konnte ausgeschlossen werden, da es in der Vorgeschichte keinen Unfall, keine Operation und keine Infektion gegeben hat. Eine kindliche Schnittverletzung am Rumpf links vorne war nur oberflächlich gewesen und kam als Ursache für die

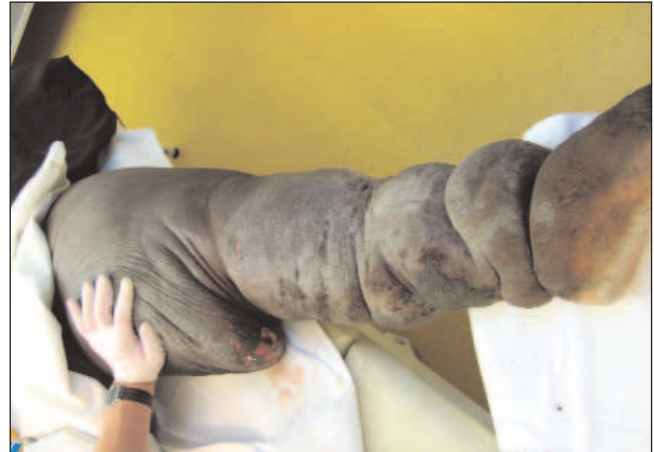

Abb. 3

Lymphabflussbehinderungen der Beine nicht infrage. Der Lymphabfluss der Beine und des Genitals verläuft bekanntermaßen von den Leistenlymphknoten (Lymphknoten = LK) zu den Becken-LK (iliacale LK) dorsal im Becken und dann zu den lumbalen LK vor der Wirbelsäule. – Die abdominelle Sonographie ergab keinen Hinweis auf einen Tumor oder LK-Vergrößerungen im Bauch-Beckenbereich. Eine Echokardiographie zeigte keinen pathologischen Befund.

Die Blutuntersuchungen ergaben eine leichte Hypercholesterinämie und eine latente Hypothyreose (Substitution hier be-

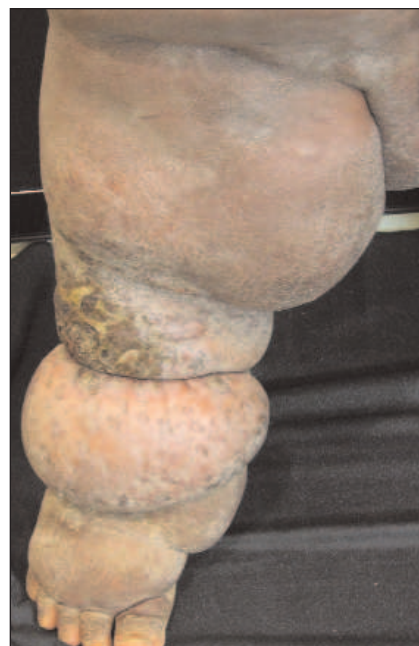

Abb. 4

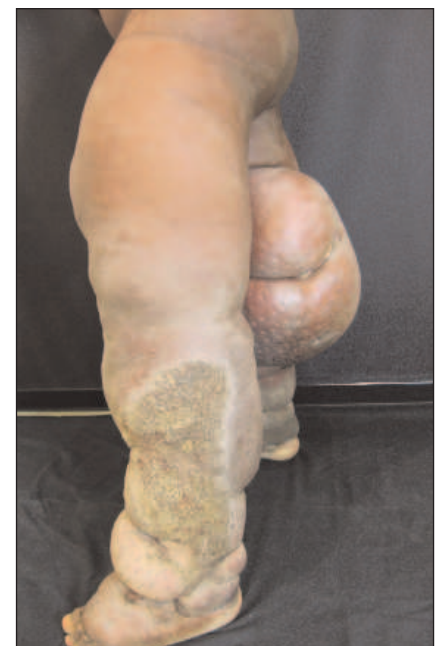

Abb. 5

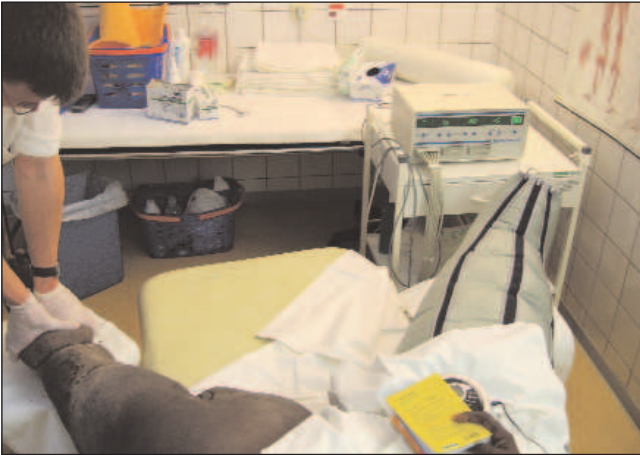

Abb. 6

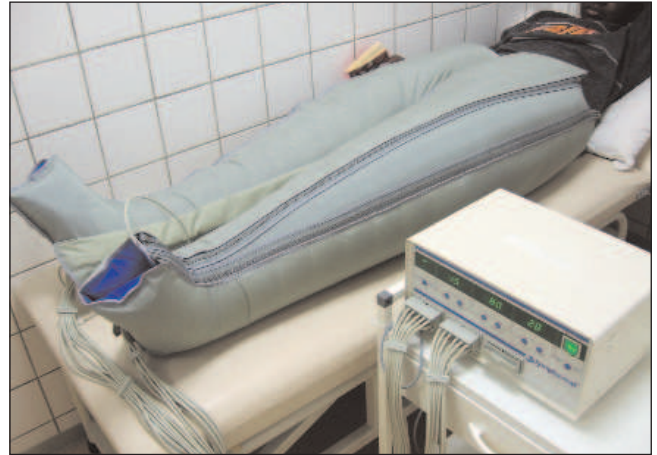

Abb. 7

gonnen). Ein Befall mit Filarien, Trypanosomen, Schistosomen und Amöben konnte ausgeschlossen werden. Die Abstriche von den Wunden ergaben Epidermophyten sowie Pseudomonas und Proteus. Die Blutsenkungsgeschwindigkeit (BSG) war mit 70/80 mm n. W. (nach *Westergreen*) deutlich erhöht, das C-reaktive Protein war grenzwertig, die Leukozytenzahl normal.

Früher lautete der Diagnosebegriff für so gigantische Lymphödeme üblicherweise »Elephantiasis«. Dieser Ausdruck ist aber wissenschaftlich nicht korrekt, da er keine eindeutige Diagnose, sondern nur

ein Symptom einer Erkrankung mit riesiger Gewebsvermehrung bezeichnet.

### Therapie

Als physikalische Therapie der Ödeme bekam der Patient täglich zwei Stunden manuelle Lymphdrainage (MLD), auch am Wochenende. Nach der Abflussbehandlung supraclavikulär, den Atemübungen zur Aktivierung der Ductus-thoracicus-Strömung und der Bauchtiefdrainage zur Verbesserung des Abflusses in den iliacaalen und lumbalen Lymphgefäßen wurde

auch von den Leisten zu den Achseln drainiert.

Zuerst waren Lymphdrainagegriffe an den Beinen aufgrund der sehr prallen und verdickten Haut kaum anwendbar, sodass Ödemgriffe völlig im Vordergrund standen. Mit zunehmendem Weicherwerden der Haut waren später auch die sanften Lymphdrainagegriffe möglich. Sie machten aber nie mehr als 25 % der Behandlungszeit aus. Die Ödemgriffe mussten mit sehr kräftigem Druck durchgeführt werden, was dem Patienten jedoch keinerlei Schmerzen bereitete.

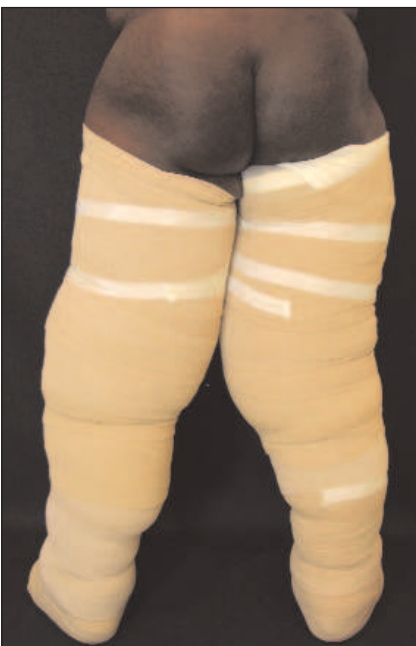

Abb. 8

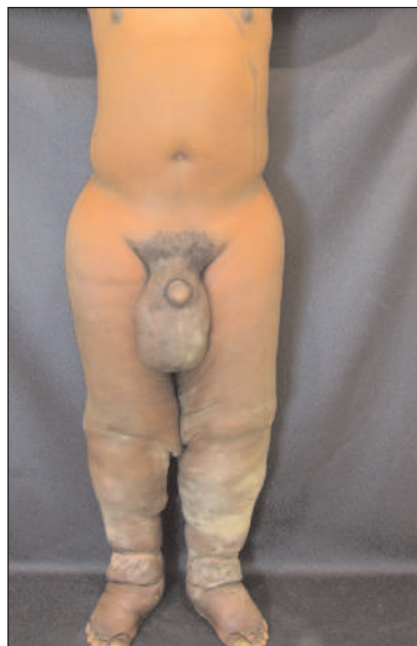

Abb. 9



Abb. 10

In den ersten Tagen wurden nur die Unterschenkel, danach die gesamten Beine bandagiert. Teilweise wurde auch das Skrotum gewickelt. In die tiefen Hautfalten wurde Schaumstoff eingelegt, damit keine Einschnürungen durch die Bandagen entstanden. Die nicht zu strammen Kurzzugbinden wurden mit Langzugbinden überwickelt. Nachts wurden nur die Kurzzugbinden belassen.

Schon nach wenigen Tagen führten wir vor jeder MLD eine apparative intermittierende Kompression (AIK) mit Drücken von bis zu 100 mmHg über circa eine Stunde durch. Dazu mussten anfangs zwei Stiefelerweiterungen beidseits eingezogen werden. Diese konnten mit zunehmender Ödemabnahme nacheinander entfernt werden und waren zuletzt nicht mehr nötig. Auch während der zweistündigen MLD wurde jeweils ein Bein durch einen Kompressionsstiefel apparativ komprimiert, während das andere Bein manuell behandelt wurde (Abb. 6). In den letzten Wochen passte der Patient sogar in eine apparative Kompressionshose, wodurch das Genital in die Kompressionstherapie mit einbezogen wurde (Abb. 7).

Die Wundversorgung bestand in täglichem Verbandwechsel mit Desinfektion der Wunden, Auflage einer Fettgaze und sterilem Verband. Die ausgedehnte Mykose am linken Unterschenkel lateral und interdigital beidseits wurde lokal antimykotisch versorgt. Die sehr trockene Haut wurde nach jeder Behandlung großzügig mit Massage-Öl eingerieben. Erst danach erfolgte die Bandagierung (Abb. 8).

**Komplikation: unsichtbares Erysipel**

Nach sechs Wochen kam es zu akuten Unterbauchbeschwerden mit reduziertem Allgemeinbefinden und Krankheitsgefühl. Es fanden sich bei nur subfebriler Temperatur stark schmerzhaft Leisten-LK links. Die zwischenzeitlich mit 12/22 mm normalisierte BSG stieg erneut an, eine Blutkultur war jedoch steril, und der Antistrep-tolysintiter war nur grenzwertig. Der linke Unterschenkel war deutlich überwärmt.

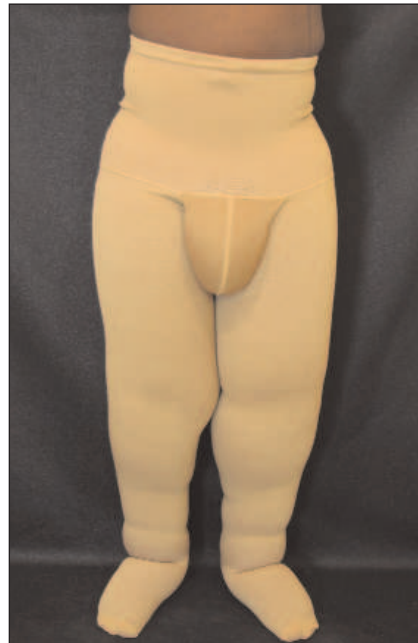

Abb. 11

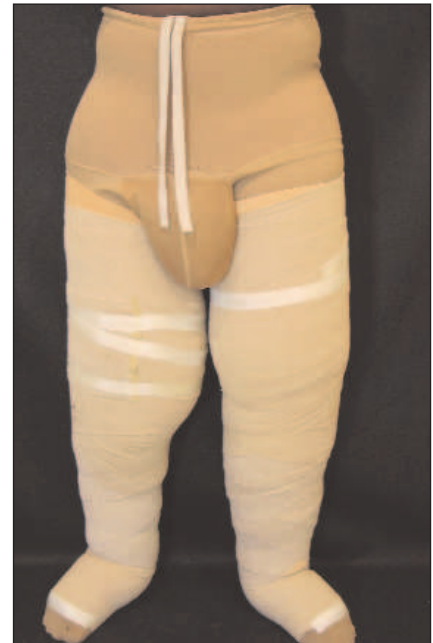

Abb. 12

Eine erysipeltypische Rötung war aufgrund der dunklen Haut des Patienten nicht zu sehen. Es handelte sich dennoch um ein Erysipel. Eintrittspforte für die Infektion war die ausgedehnte Mykose am linken Unterschenkel lateral. Eine Antibiotikatherapie führte hier zu einer raschen Heilung.

Retrospektiv waren also die seit einem Jahr immer wieder auftretenden Bauchschmerzen jeweils Symptome von Erysipelen, was bisher nur nicht erkannt worden war.

**Therapieergebnis**

Nach elfwöchiger stationärer lymphologischer Behandlung war das Ödem an beiden Beinen um insgesamt 65 Liter reduziert (Tab. 1), sodass das Entlassgewicht bei 114 kg lag (Abb. 9). Das Gangbild war normalisiert: Der Patient konnte in der Bestrumpfung normal springen und laufen. Die Mykose am lin-

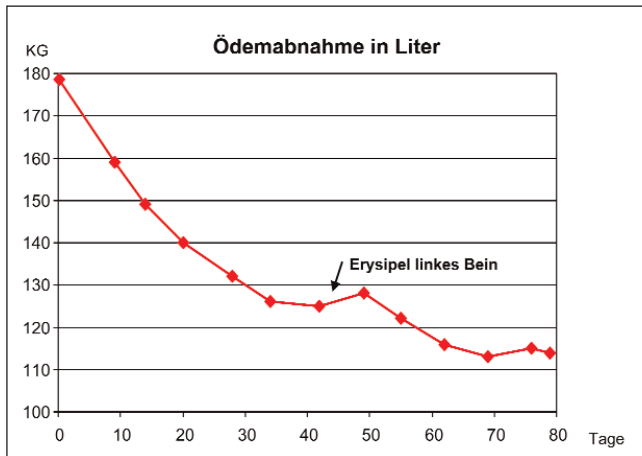
ken Unterschenkel war abgeheilt (Abb. 10), ebenso alle Ulzera. Die Haut war weicher und geschmeidig, hing allerdings an den Oberschenkeln in Falten herunter. Die körperliche Leistungsfähigkeit war wiederhergestellt und altersentsprechend. Auch das Skrotal-Lymphödem war kleiner geworden, sodass zuletzt sogar der Penis sichtbar wurde.

**Nachstationäre Versorgung**

Der Patient wurde eine Woche vor Entlassung mit Kompressionstextilien versorgt. Er bekam eine Doppelbestrumpfung, jeweils in Kompressionsklasse 3 und flach-



Abb. 13



Tab. 1

gestrickt, in Form von Leistenstrümpfen und Strumpfhose, die er übereinander anziehen musste (Abb. 11). Eine Zweitversorgung zum Wechseln (aus hygienischen Gründen) wurde zusätzlich angefertigt. Weiterhin wurde der Patient in die MLD-Eigenbehandlung und in die Eigenbandagierung ausführlich eingewiesen (Abb. 12). Er bekam ein AIK-Gerät mit einem Paar Kompressionsstiefel mit nach Hause (Abb. 13). Selbstverständlich gaben wir ihm auch Vorräte an Antibiotika und Schilddrüsenhormonen mit.

Zur operativen Korrektur der überschüssigen Hautlappen wurde Kontakt mit der gemeinnützigen Gesellschaft »Interplast-Germany« (www.interplast-germany.de) aufgenommen. Hier sind Chirurgen ehrenamtlich tätig. Sie operieren in verschiedenen Entwicklungsländern kostenlos während ihres Urlaubs. Es konnte eine Klinik in der Heimat benannt werden, in der die Reduktionsplastik durchgeführt werden soll.

Die Chirurgen von »Interplast-Germany« möchten solch aufwendige und ungewöhnliche Operationen nicht in Deutschland durchführen, sondern vor Ort im Entwicklungsland. Auf diese Weise möchten Sie zur Fortbildung der einheimischen Chirurgen beitragen.

### Danksagung

Der Patient hatte zunächst nur die Mittel für eine sechswöchige stationäre Therapie aufbringen können. Da dieser Zeitraum zur Therapie so schwergradiger Lymphödeme nicht ausreichte, wurde über einen Artikel in der »Wetterauer Zeitung« eine Spendenaktion initiiert.

Die Firma Bösl (Aachen), die Firma Jobst (Emmerich) und die Pitzer-Kliniken (Bad Nauheim) spendeten daraufhin insgesamt ca. 10.000 Euro.

Davon konnte der Patient weitere fünf Wochen stationär behandelt werden sowie die notwendige Bestrumpfung und ein Gerät für die apparative intermittierende Kompression finanziert werden.

Wir bedanken uns für diese großzügigen Spenden.

### Korrespondenzadresse

Dr. U. Herpertz  
 Taunus-Klinik  
 Lindenstraße 6  
 61231 Bad Nauheim  
 E-Mail:  
 Dr.med.Ulrich.Herpertz@DRV-Bund.de

### Fazit

Bei diesem schweren Krankheitsbild konnte nicht nur ein sehr gutes Therapieergebnis erzielt werden. Durch die erfolgreiche Behandlung hat der Patient eine gute Perspektive für die Zukunft. Einer Aufnahme des Studiums in der Heimat steht nichts mehr im Wege.



**Christian Schachherdt, Hildegard Wittlinger,**  
 unter Mitarbeit von Hartmut Rabe  
 60 Seiten, zahlr. Abb., (enthält einige Seiten  
 zur Geschichte der Fa. Jobst)  
 Best.-Nr. 6831, 12,- Euro

Vom Altertum bis in die Gegenwart forschten und forschen Gelehrte und Wissenschaftler nach dem Lymphgefäßsystem, seinen Funktionen und Erkrankungen. Wichtige Fortschritte auf den Gebieten der Anatomie, Physiologie, Pathophysiologie, Diagnostik und Therapie gelangten erst in der neuesten Zeit. Dieses Buch bietet dem Leser eine ebenso interessante wie lehrreiche kleine Zeitreise durch die Geschichte der Lymphologie.

### jetzt bestellen!

Coupon ausfüllen und absenden an:

VVA Kommunikation GmbH  
 Höherweg 278, 40231 Düsseldorf  
 Tel.: 02 11 73 57-155

Schneller geht's per Fax: 02 11 73 57-391

## BESTELLCOUPON

**Ja,** hiermit bestelle ich zum Preis von  
 18,- Euro (zgl. 3 Euro Versandkosten)  
 \_\_\_ Expl. „Eine kleine Geschichte der ...“  
 Best.-Nr. 6831

Name, Vorname \_\_\_\_\_

Str. & Nr. \_\_\_\_\_

PLZ Ort \_\_\_\_\_

Mein Zahlungsmittel:

Bequem und bargeldlos

Geldinstitut: \_\_\_\_\_

BLZ | | | | | | | | \_\_\_\_\_

Konto-Nr.: \_\_\_\_\_

Nach Erhalt der Rechnung

Datum, Unterschrift \_\_\_\_\_